



## EOTRH bij paarden

### Wat is EOTRH?

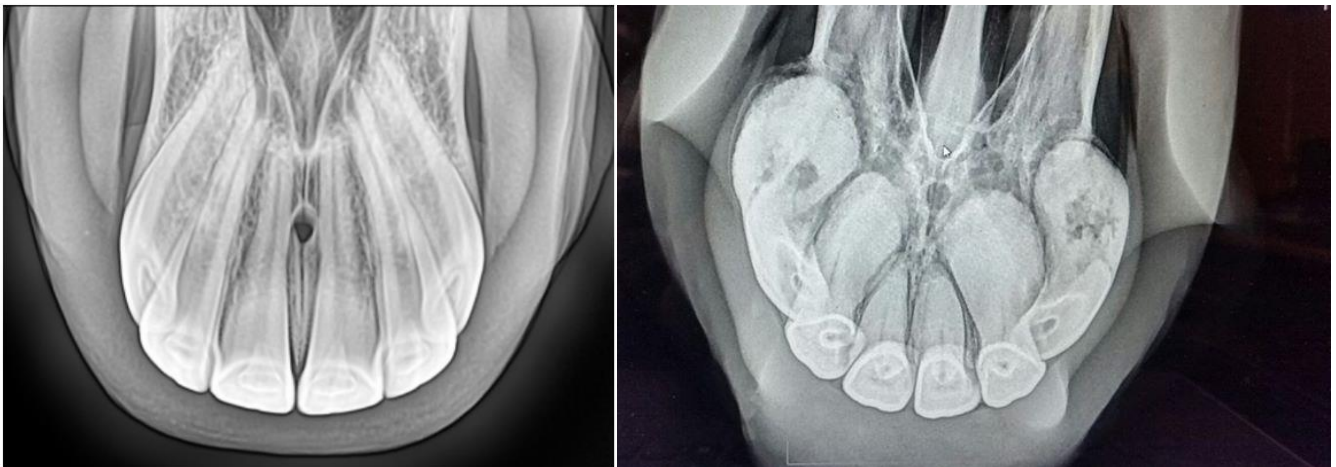
EOTRH staat voor *'Equine Odontoclastic Tooth Resorption and Hypercementosis'*.

Dit is een aandoening van de tanden waarbij de tandwortels langzaam oplossen ('resorption') en/of extra cement aanmaken ('hypercementosis'). Door deze veranderingen kunnen de tandwortels breken of juist gaan uitzetten en van vorm veranderen. Bij vormverandering raakt het omliggende bot (de tandkas) in de verdrukking. Dit alles veroorzaakt pijn en bemoeilijkt het eten. Dit is echter niet altijd goed te herkennen aan een paard. Niet eten betekent niet overleven, waardoor paarden ondanks de pijn tóch blijven proberen te eten. Dit gaat, afhankelijk van de ernst van de ziekte, op een gegeven moment wel iets voorzichtiger, langzamer of moeilijker dan normaal. Een paard kan ook moeite gaan hebben met het afbijten van wortels, het indrukken van de drinklepel, of ander krachtiger werk van de snijtanden.

Het is helaas nog niet bekend de oorzaak is van EOTRH. Wel komt het meer voor op oudere leeftijd en bij bepaalde paardenrassen, al is het mogelijk bij paarden/pony's van alle rassen. Omdat de oorzaak onbekend is, is het voorsnog niet mogelijk de aandoening te voorkomen. EOTRH kan enkele of alle snijtanden betreffen. Het is langzaam progressief, waardoor in de meeste gevallen uiteindelijk alle snijtanden aangetast raken.

### De diagnose

De diagnose is te stellen met het klinische beeld én röntgenonderzoek. Het aangetaste deel van de tand bevindt zich immers achter het tandvlees, waardoor een röntgenfoto gebruikt wordt om de ziekte en vooral de omvang/ernst in beeld te brengen. Met behulp van röntgenfoto's worden de tandwortels beoordeeld. Omdat paarden pijn aan de tanden niet altijd goed laten zien kunnen ze langere tijd met pijn blijven rondlopen. Door de kieswortels in beeld te brengen kunnen we ook bij twijfelgevallen zien of het paard last heeft van deze pijnlijke ziekte. De benodigde röntgenfoto's kunnen bij u op stal gemaakt worden, mits hier elektriciteit aanwezig is.



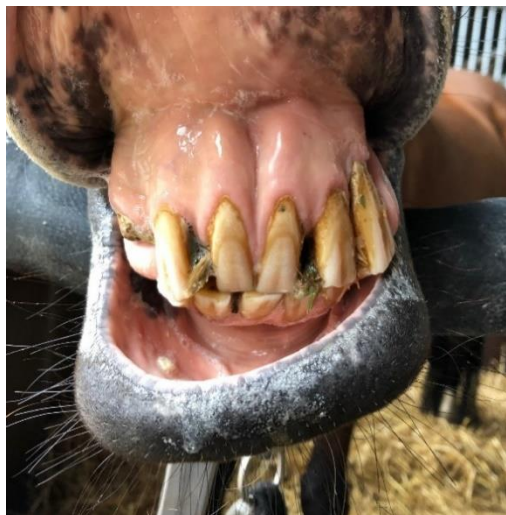
Afbeelding 1 en 2: Links normale snijtanden. Rechts snijtanden met EOTRH. Hierbij zijn de wortels door hypercement uitgezet en wordt het bot verdrukt. Er zijn ook delen opgelost, waardoor er enkele gaten (donkere 'vlekjes') in de buitenste twee kieswortels te zien zijn.



## De therapie

De enige behandeling die momenteel bestaat is het verwijderen van de (aangetaste) snijtanden. Dit doen we bij het staande gesedeerde paard. De tanden worden lokaal verdoofd. Ook krijgt het paard van tevoren een ibuprofen-achtige injectie. Afhankelijk van hoe los of vast de tanden al zitten en in hoeverre er al vormafwijkingen op de tanden zitten kan deze procedure enkele uren tot een middag duren.

U mag altijd bij de ingreep blijven kijken. Hou er dan wel rekening mee dat er redelijk wat bloedspetters bij te zien zijn. Dat komt omdat het tandlijmvlies rijkelijk doorbloed is. Dit is voor het paard gelukkig geen probleem, maar kan wel vervelend zijn om te zien.



*Afbeelding 3 en 4: Links EOTRH waarbij één tand door broosheid al afgebroken is (links op de foto). Deze tandwortels zijn onder het tandvlees ook al duidelijk aan het vervormen. NB: Dit is meestal niet van buitenaf te zien! Rechts ziet u twee verwijderde tanden van een patiënt met EOTRH. De wortel van de linker tand is korter dan normaal (opgelost) en laat aan het boven-uiteinde een begin van opbolling zien. De rechter tand bevond zich naast de linker tand en is al duidelijk door hyper-cementose van vorm veranderd.*

## Na-verzorging

Na de ingreep mag het paard hooi of los gras eten, maar zal even geen dingen af kunnen bijten. Brok zal in de eerste paar dagen ook niet goed gaan, maar slobber wel. De wond mag eenmaal daags voorzichtig gespoeld worden indien het paard het toelaat, maar pas op dat het wondbed daarbij niet verstoord raakt en weer gaat bloeden. We zullen u ook een orale pijnstillers geven om toe te dienen, maar in veel gevallen horen we van eigenaren dat het paard deze niet echt nodig had.

## Na de therapie

Omdat de tandaandoening pijnlijk is zijn paarden na de ingreep vaak een stuk vrolijker. Ook grazen gaat prima zonder snijtanden, zolang het gras niet te stengelig of te kort is. Paarden gebruiken hun tanden in de kudde nog wel eens om 'van zichzelf af te bijten', wat dan natuurlijk niet meer gaat. Omdat de tanden gewoonlijk ook helpen de tong op zijn plaats te houden kan deze deels naar buiten gaan hangen. Dit is geen probleem voor het paard.

**Indien u naar aanleiding van dit artikel nog vragen heeft, of een afspraak wilt maken, neem dan contact met ons op via 0342-471316.**